- Copyright - Il Pensiero Scientifico Editore downloaded by IP 18.218.55.14 Mon, 29 Apr 2024, 16:47:53

A CURA DI MATTEO BERTINI, GIANLUCA CAMPO E CLAUDIO RAPEZZI

Atleta con alterazioni della ripolarizzazione ventricolare

Francesco Vitali[1], Michele Malagù[2]

[1]*Cattedra di Cardiologia, Università degli Studi, Ferrara*
[2]*U.O. Cardiologia, Azienda Ospedaliero-Universitaria di Ferrara, Cona (FE)*

G Ital Cardiol 2020;21(6):421

DIAGNOSI ECG?

1. Miocardite acuta
2. Pattern di Brugada tipo 2
3. STEMI antero-laterale
4. Ripolarizzazione ventricolare precoce tipo A

DESCRIZIONE DEL CASO

Uomo di 32 anni, maratoneta a livello agonistico, che giunge per controllo. Ecocardiogramma nella norma.

DESCRIZIONE DELL'ECG

Bradicardia sinusale a 55 b/min, onda P nei limiti, PR nei limiti (163 ms), QRS nei limiti per durata ed asse, "notch" terminale del QRS nelle derivazioni precordiali e a livello di DI e aVL associato a sopraslivellamento ascendente e asimmetrico del tratto ST-T seguito da onda T positiva, intervallo QTc nei limiti (Fridericia 370 ms).

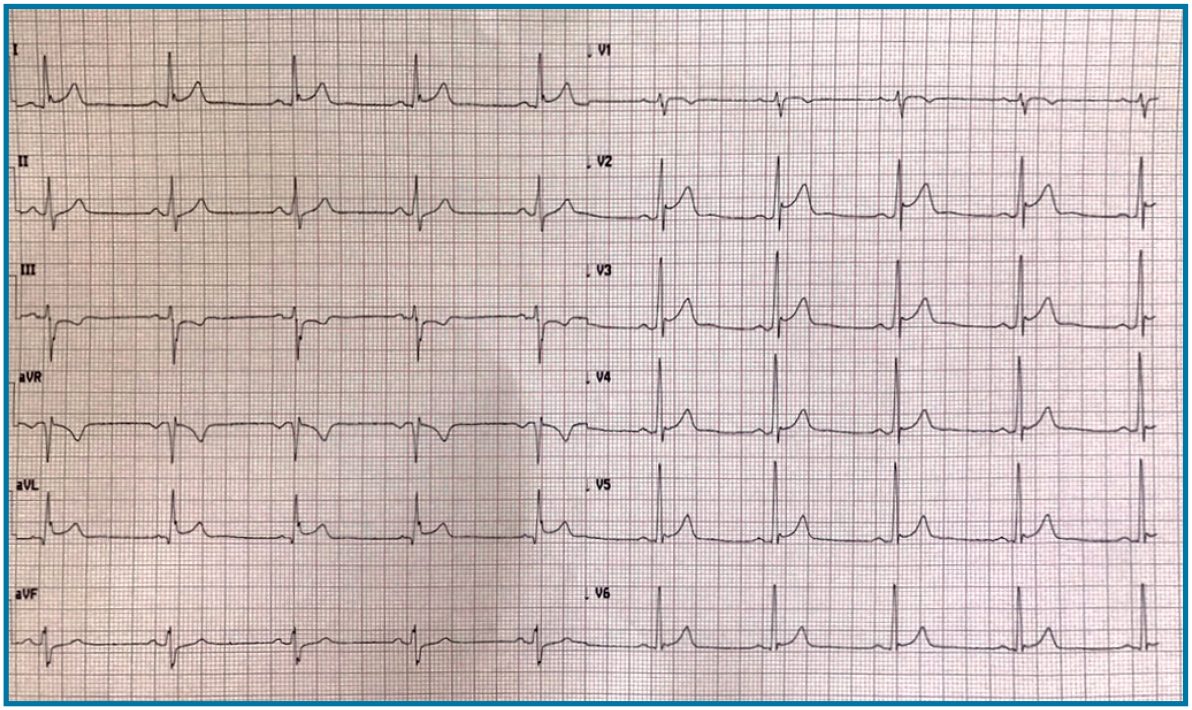

DISCUSSIONE

La diagnosi corretta è **ripolarizzazione ventricolare precoce tipo A**. Questo pattern ECG è molto comune in atleti che praticano sport di durata. L'aspetto si accentua in corso di bradicardia. Tipicamente si presenta a livello delle precordiali sinistre e a livello delle derivazioni inferiori ed ha un significato benigno di variante normale. Nel caso in cui sia solamente presente un "notch" terminale del QRS in assenza di concomitante sopraslivellamento del tratto ST e di bradicardia, alcuni autori hanno elaborato l'ipotesi di "ripolarizzazione maligna", peraltro ancora oggetto di dibattito.

© 2020 Il Pensiero Scientifico Editore
e-mail: claudio.rapezzi@unife.it